

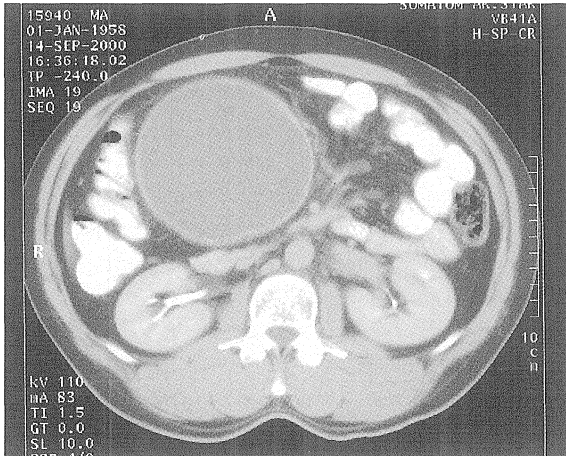
## Tanınız Nedir

### What is Your Diagnosis

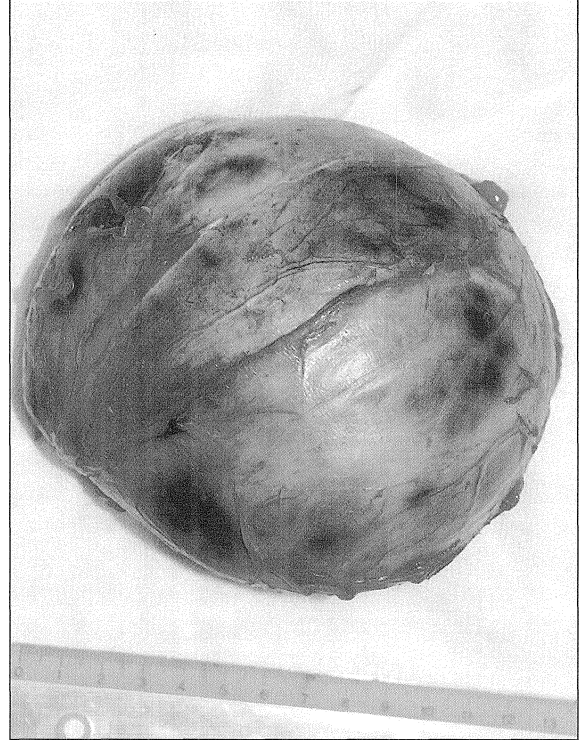


A.O.K., 42 yaşında, erkek hasta. Hastane protokol no:19850/2000.

Öyküsünden bir aydır aralıklarla gelen karın ağrısının olduğu, ateşin eşlik etmediği, analjeziklere yanıt veren, karın ağrılarının olduğu öğrenildi. Hastanın başka herhangi bir şikayeti bulunmamaktadır. Fizik bakıda ağırlık: 72 kg., KN: 96/dk, vücut ısısı: 36.5 °C, KB: 120/90 mmHg., barsak sesleri olağan, defans, rebaund yok, sağ hipokonriumda yaklaşık 8x8 cm'lik hareketli kitle ele geliyordu. Laboratuvar tetkiklerinde AKŞ: 126 mg/dl, SGOT: 9 U/L, SGPT: 11 U/L, Hb: 12.7 g/dl ve BKH: 9.200/mm<sup>3</sup>. Yapılan ultrasonografik incelemede karın orta hatta 10x10 cm'lik kistik kitle görülmüştür. Hastaya çekilen karın tomografisi Şekil 1'de görülmektedir.



**Şekil 1.** Hastanın ameliyat öncesi çekilen karın tomografisinde mezenter kistin görünümü.



**Şekil 2.** Hastadan çıkarılan mezenter kistin makroskopik görüntüsü.

**Bu olguda tanınız nedir?**

Yanıt: Sayfa 114