

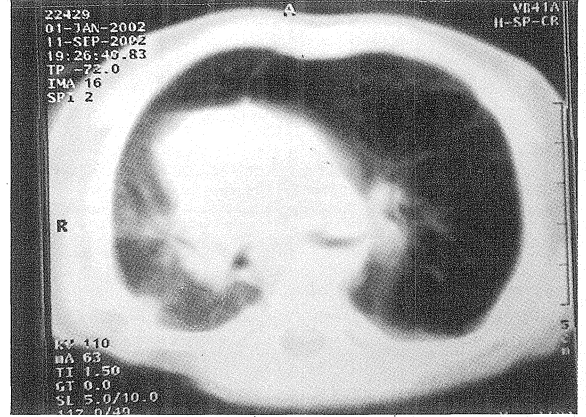Tanınız Nedir

What is Your Diagnosis ?

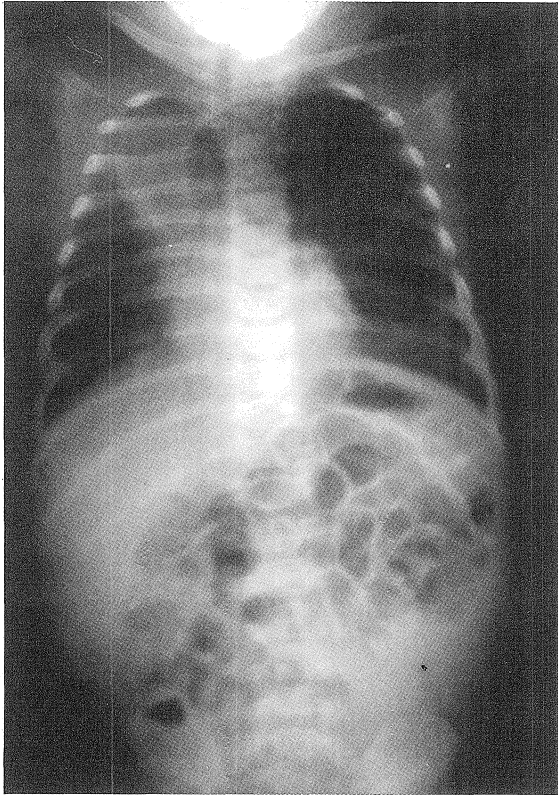
Üç aylık kız olgu (ZÖ, Pr. No: 64068), 2-3 gündür devam eden öksürük, burun akıntısı, solunum sıkıntısı yakınmaları ile başvurdu.

Hikayesinden; miadında, normal spontan vaginal yolla 3900 gr olarak doğduğu, mekonyum aspirasyonu şüphesi ile Yenidoğan Servisinde 6 saatlik gözlem sonunda, yenidoğanın geçici takipnesi tanısı ile taburcu edildiği, bundan sonraki dönemde bir solunum problemi yaşamadığı öğrenildi.

Soygeçmişinde, olgumuzun akraba olmayan anne ve babanın üçüncü çocuğu olduğu, 9 yaşında sağlıklı bir kız kardeşin ve 2 aylık iken yank damak



Resim 2. Başvurudaki toraks tomografisi.



Resim 1. Başvurudaki PA akciğer grafisi.

ve akciğer enfeksiyonu tanısı ile kaybedilen bir başka kardeşinin olduğu tanımlandı.

Fizik inceleme; ağırlık: 25-50 persantil, boy ve baş çevresi 50-75 persantil, ateş 37°C, solunum sayısı 40/dk, kalp tepe atımı 136/dk., respiratuar distres, interkostal çekilmeler, burun kanadı solunumu tespit edilen olguda ekspiriyumda uzama, her iki hemitoraksta yer yer ince raller saptandı. Rutin biyokimyasal ve bakteriyolojik tetkikleri normal sınırlarda bulundu. PA akciğer grafisi (Resim 1) ve toraks tomografisi (Resim 2)'de görülmektedir.

Bu olguda tanınız nedir?

Yanıt: Sayfa 57