

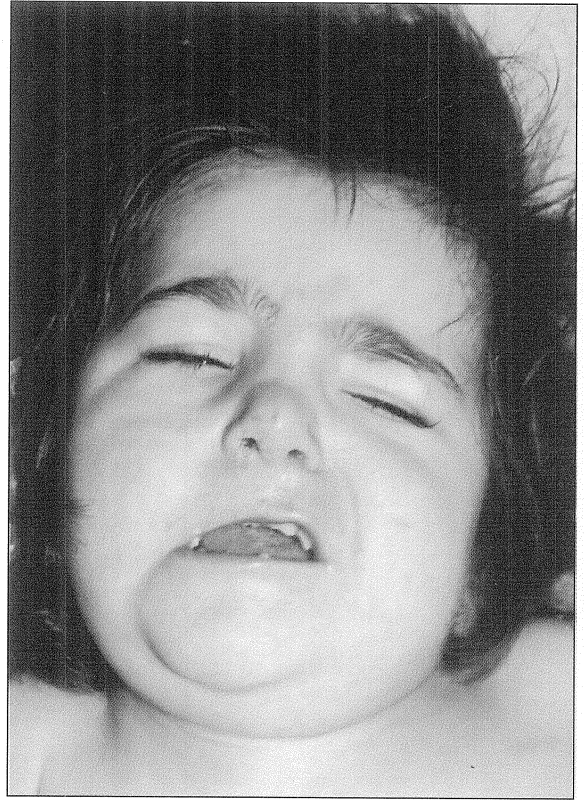
## Tanınız Nedir

### What is Your Diagnosis

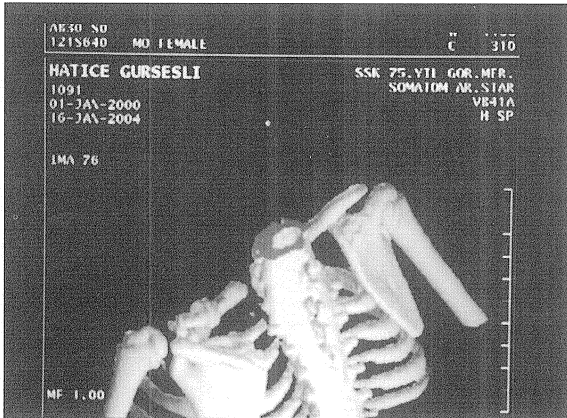

Dört yaşında kız olgu, boynun sağ tarafında kasılma, yürüyememe şikayeti ile başvurdu. Daha önce ortopedi bölümünce Sprengel deformitesi ve servikal füzyon defekti saptanan (Resim 1), sendromik yüz görünümü ve motor mental retardasyonu olan olgu ileri tetkik amaçlı yatırıldı. Özgeçmişte 2700 g, sezaryen ile doğduğu, anne sütü ile beslenemediği, 12 aylıkken gülümsediği, başını tutamadığı, desteksiz oturamadığı, yürüme konuşmasının olmadığı öğrenildi. Soygeçmişte önemli bir özellik belirtilmedi. Fizik muayenesinde boy, ağırlık ve baş çevresi <3p, kan basıncı: 90/60 mmHg, yüksek damak, tortikolliz, sağ boyun bölgesinde yele boyun deformitesi, kısa boyun, düşük saç çizgisi, sağ nazolabial olukta siliklik, sağ gözde ptozis, sesli uyarılara yanıt-sızlık saptandı (Resim 2). Laboratuvar tetkiklerinde demir eksikliğine bağlı anemi dışında patolojik bulgu yoktu. Nörosensoriyel işitme kaybı olan olgunun ekokardiyografik değerlendirmesi sonucunda sekundum tip ASD ve sol ventrikül içinde

bant görüldü. Batın ultrasonografisinde patolojik bir bulgu yoktu. Bu olguda tanınız nedir?



Resim 2. Sağ fasial paralizi, kısa boyun, tortikolliz.



Resim 1. Sağ skapulada Sprengel deformitesi ve servikal füzyon defekti.

**Bu olguda tanınız nedir?**

Yanıt: Sayfa 207