

# Epiglotta Monomorfik Adenom

## Monomorphic Adenoma of the Epiglottis

İbrahim Çukurova\* Doğan Özkul\* İlker Burak Arslan\*  
Ümit Bayol\*\* Fatma N. Aktaş\*\*

S.B. Tepecik Eğitim ve Araştırma Hastanesi, İzmir  
\* KBB ve Baş Boyun Cerrahisi Kliniği, \*\* Patoloji Kliniği

### ÖZET

Monomorfik adenomlar histolojik olarak selim neoplazmlardır. Sıklıkla parotis bezinden köken alırlar. Küçük tükürük bezleri, oral kavite, farinks ve submandibuler bezlerden de gelişebildiği bilinmektedir. Kliniğimizde seste kalınlaşma, yutkunma zorluğu yakınmaları ile başvuran 52 yaşındaki erkek olgu, yapılan tetkikler ve total eksizyon sonrasında epiglotun monomorfik adenomu tanısı almıştır. Ender görülmesi nedeni ile sunulmuştur.

**Anahtar Kelimeler:** Adenom, monomorfik adenom, epiglot

### SUMMARY

Monomorphic adenomas are histologically benign neoplasms. They mostly arise from the parotid glands. However, their development in the minor salivary glands, oral cavity, pharynx and submandibular glands are reported, too. 52 years old male accepted in our clinic with a history of coarsening of the voice and dysphagia who has been diagnosed as monomorphic adenoma of the epiglottis is presented because of its rarity.

**Key Words:** Adenoma, monomorphic, epiglottis

Başvuru tarihi: 14.09.2005

**İzmir Tepecik Hast Derg 2006;16(1):43-46**

Monomorfik adenom, pleomorfik türle ilişkili miksoid, kondroid ve diğer mezansimal komponentlerin olmadığı, tükürük bezinin benign epitelyal bir tümördür. Bu tümörler için terminoloji karmaşası yaratan bir çok eş anlamlı terim olduğu gibi alt grup sınıflandırmaları da sıklıkla pratik değildir. Monomorfik adenomların yaklaşık %70'i parotis bezinden köken alırken geri kalanı minör tükürük bezleri, üst dudak, bukkal mukoz ve dudakta görülmektedir. Nadir olarak alt dudak, ağız tabanı ve submandibüler bez tutulmaktadır (1,2). Adenom, tükürük bezinde olduğu gibi karakteristik olarak yavaş büyüme

eğilimindedir. Son yıllarda bu tümörler için "miksoid ve kondroid stromal matriksten yoksun, belirgin epitelyal bazal membran özellikleri bulunan tükürük bezleridir" tanımlaması yapılmıştır (3). Literatürde, tümörün epiglot serbest hareketini bozarak klinik belirti verinceye kadar, uzun yıllar semptomsuz yaşayan hastalar bildirilmiştir (4,5).

### OLGU

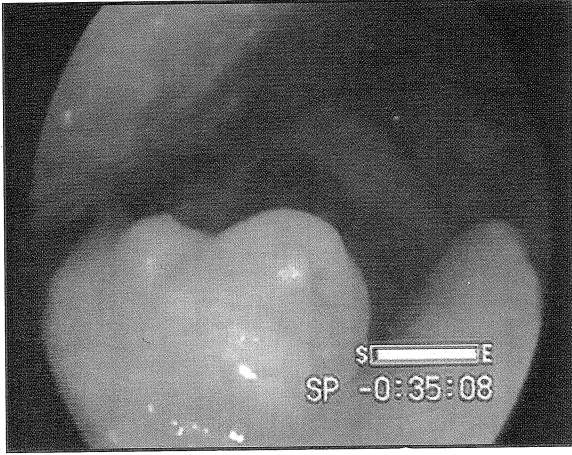
52 yaşındaki erkek olgu (Prot. No:15963), Mayıs 2002'de seste kalınlaşma, yutkunurken takılma ve boğazda yabancı cisim hissi şikayetleri ile

başvurdu. Hasta 35 yıldır sigara kullanmaktaydı. Yapılan endoskopik larinks bakısında epiglotun sağ üst serbest kenarını tutan ve laringeal yüze yayılan 0.5 cm çapında ve epiglot petiolüne yakın 0.3 cm çapında üzeri düz, lobüle, sınırları belirgin 2 adet tümöral kitle tespit edildi (Şekil 1). Larinksin bilgisayarlı tomografi (BT) ile incelenmesinde anılan lokalizasyonlar da epiglotta kalınlaşma görüldü.

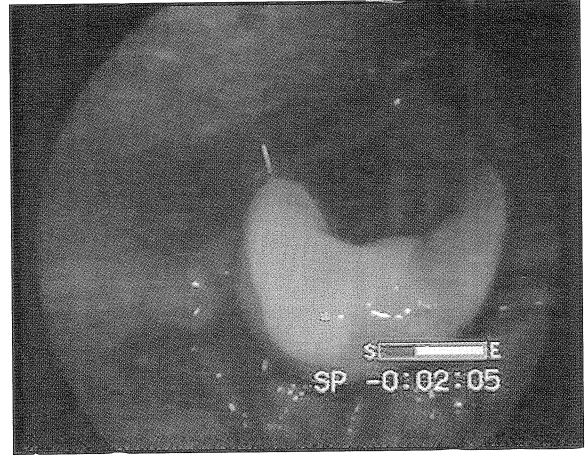
Tanı amacı ile larinks mikrocerrahisi uygulanmış, alınan biyopsi materyali monomorfik adenom olarak rapor edilmiştir. Takiben genel anestezi ve direkt mikrolarengoskopik bakı altında epiglotun laringeal yüzünde mevcut olan her iki adenom monopolar koter kullanılarak submukozal seviyeden total olarak çıkarılmıştır. Yara iyileşmesi iki haftada tamamlanmıştır.

Patoloji laboratuvarına gönderilen en büyüğü 0.5x0.4x0.3 cm, en küçüğü 0.3 cm çapta 3 adet biyopsi materyalinin mikroskopik incelemesinde, parakeratotik çok katlı yassı epitel ile örtülü polipoid mukoza altında, hyalinize stroma içerisinde uniform, çoğunluğu berrak stromalı hücrelerle karakterize küçük tübüler yapılar oluşturan adalar izlenmiştir. Büyük büyütmede yer yer sitoplazmalarda lipid vakuolünü anımsatan yapılar dikkati çekmiştir. Lezyonun tamamının seri kesitlerinde kondromiksoid bir zemin saptanmamış olması nedeniyle monomorfik adenom tanısı almıştır.

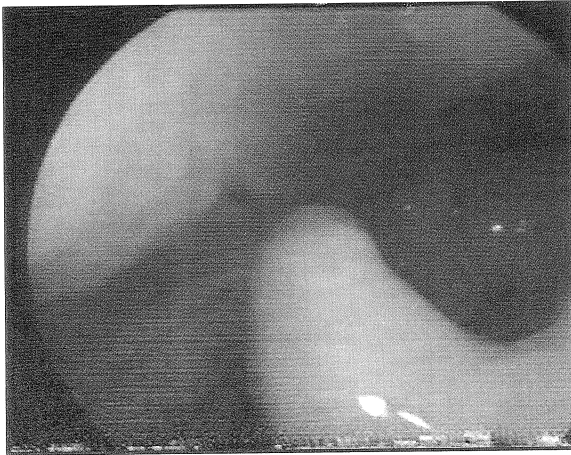
Olguya postoperatif 7. gün, 1. ay ve 36. ayında kontrol endoskopik larinks bakıları yapılmıştır (Şekil 2-4). Fizik inceleme bulguları normal olup, hiçbir yakınması yoktur.



Şekil 1. Epiglot sağ üst serbest kenarını tutan ve laringeal yüze yayılan ve epiglot petiolüne yakın tümöral kitleler görünmekte.



Şekil 2. Postoperatif 7. günde tümörün eksizye edildiği sahanın görünümü.



Şekil 3,4. Postoperatif 1. ve 3. ay görünümünde herhangi bir tümöral oluşum gözlenmemekte, epiglot olağan görünümündedir.

## TARTIŞMA

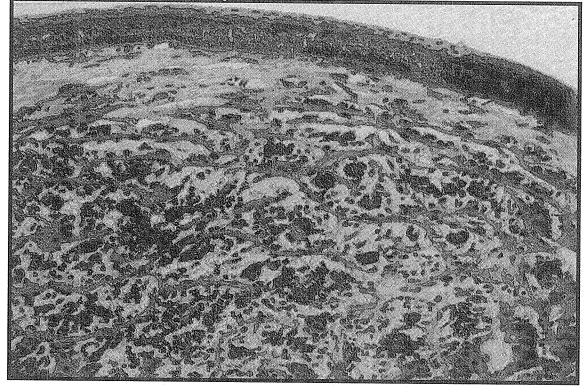
İyi huylu tükürük bezi tümörleri, tek tip epitelyal hücre tipinin proliferasyonundan meydana gelir ve iyi tanımlanabilen fibröz kapsülle çevrilidir. Monomorfik adenom benign bir tükürük bezi tümörü olup tek yönlü epitelyal diferansiyasyon gösterir, kondroid-kondromiksoid stroması yoktur (1,6,7).

Kliniğimizde, histopatolojik olarak epiglot lingual yüzde en sık retansiyon kistlerine rastlamaktayız. Bunun aksine epiglot larengeal yüzde ise en sık skuamöz karsinom tanısı almış tümörlerle karşılaşmaktayız. Epiglotun alt 1/2'sinde skuamöz epitel altında modifiye tükürük bezleri bulunmaktadır (1-5). Bu nedenle burada monomorfik adenoma rastlamak teorik olarak mümkündür. Fakat literatürü taradığımızda, epiglottan kaynaklanan monomorfik adenoma rastlamadık. Çok az sayıda lingual ve larengeal yüzde pleomorfik adenomun rapor edildiğini saptadık (3,4,8,9).

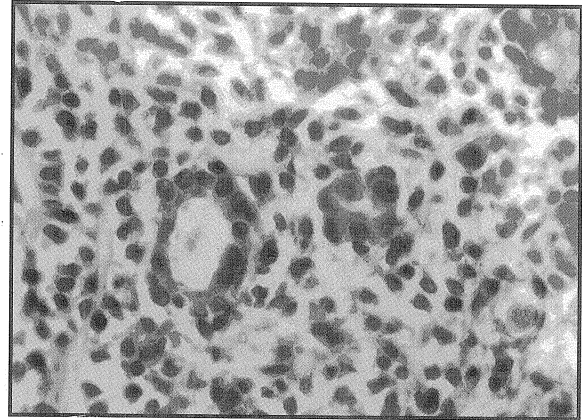
Sıklıkla parotis bezini tutan bu tümörler, en sık 7. dekatta ve bayanlarda daha sık gözlenir.1 Olgumuzda uniform nüveli hücrelerin tübüler dizilimi dikkati çekmiş, stromanın az hyalinize oluşu ve kondromiksoidliğin bulunmaması nedeniyle monomorfik adenom tanısı almıştır (Şekil 5, 6).

Morfolojik ayrıncı tanıda kondromiksoid stromanın olmaması nedeniyle pleomorfik adenomdan ayrılmıştır. Bazal hücreli adenomdan sınırları iyi çizilebilen bazal membran ve bazal membrana dik yerleşen karakteristik hücre diziliminin olmaması nedeniyle ayırt edilmiştir. Tükürük bezi kökenli diğer adenomlar; oksifilik adenom, Warthin tümörü ve sebaceöz lenfadenomada hücre özellikleri farklı olduğu için düşünülmemiştir.

Özet olarak larinkste menşeyi ve karakteri farklı birçok tümör görülmesine rağmen, epiglotta monomorfik adenoma literatürde rastlanmamıştır. Günümüzde larenks kanserli hastaların sayısı belirgin bir şekilde artmaktadır. Malign lezyonlar ile benign lezyonların ayrıncı tanısında



Şekil 5. Mukoza altında adenom (HEx100).



Şekil 6. Adenomdaki hücrelerin monomorfik yapısı ve tübüler paterni (HEx250).

ve tedavinin planlanması aşamasında köken aldığı yerleşimi nadir olmasına rağmen bu tür oluşumlarında düşünülmesi gerekliliğini de vurgulamak istedik. Tamamı benign olan monomorfik adenom, bu hiç tanımlanmadığı lokalizasyon nedeniyle sunulmuştur.

## KAYNAKLAR

1. Andrew G, Huvas and Augusto FG. The salivary glands. In: Sternberg SS, editors. Diagnostic surgical pathology. 3rd ed. Philadelphia: Mosby; 1996. p. 853-84.
2. Shemen LJ. Salivary glands: Benign and malignant diseases. In: Lee KJ, editors. Essential otolaryngology. 8th ed. New York: The McGraw-Hill; 2003. p. 535-66.
3. Cotelingam JD, Barnes L, Nixon VB. Pleomorphic adenoma of the epiglottis. *Arch Otolaryngol* 1977; 103:245-7.
4. Baptista PM, Garcia-Tapia R, Vazquez JJ. Pleomorphic adenoma of the epiglottis. *J Otolaryngol* 1992;21: 355-7.

5. Cuhruk C, Yılmaz O. Tükürük bezi hastalıkları. In: Çelik O, editors. Kulak burun boğaz hastalıkları ve baş boyun cerrahisi. İstanbul: Turgut Yayıncılık; 2002. p. 573-85 .
6. Rosai J. Major and minor salivary glands. In: Rosai J, editors. Rosai and Ackerman's surgical pathology. 9th ed. Philadelphia: Mosby; 2004. p. 873-916.
7. Yılmaz O. Tükürük bezi tümörleri. In: Koc C. editors. Kulak burun boğaz hastalıkları ve baş boyun cerrahisi. Ankara:Güneş Kitabevi; 2004. p. 909-27.
8. Ito A, Sone M, Kitamura Y, Fukuta S, Nakashima T, Yanagita N. A case of pleomorphic adenoma of the epiglottis. Bilateral vocal-cord paralysis after YAG laser surgery. *Auris Nasus Larynx* 1997;24:303-7.
9. Dubey SP, Banerjee S, Ghosh LM, Roy S. Benign pleomorphic adenoma of the larynx: Report of a case and review and analysis of 20 additional cases in the literature. *Ear Nose Throat J* 1997;76:548-50.

---

**Yazışma adresi:**

Dr. İbrahim ÇUKUROVA  
1399 Sokak No: 11 D: 3 Alsancak, İzmir  
Tel & Fax: 0 232 464 36 26  
GSM: 0532 2821133  
e-posta: cukurova@turk.net

---