

İNTRAVEZİKAL KATETER DÜĞÜMLENMESİ: ŞANSSIZLIK MI, ÖNLENEBİLİR KOMPLİKASYON MU?

KNOTTING OF INTRAVESICAL CATHETER; UNLUCKINESS OR
PREVENTABLE COMPLICATION?

Ahsen Karagözlü AKGÜL
Mustafa ERES
Tunç ÖZDEMİR
Ali SAYAN
Ahmet ARIKAN

ÖZET

Bu yazıda, mesane içinde kateter düğümlenmesi saptanan, 19 günlük ve bir günlük iki erkek hasta ile 15 aylık bir kız hasta olmak üzere üç hasta sunuldu. Birinci olguda 5 numara Nelaton sonda kullanılmış olup, düğümlenen sonda genel anestezi altında sistotomi yapılarak çıkarıldı. İkinci olguda idrar izlemi için takılan 6 numara Nelaton sonda mesane içinde ardarda iki defa düğümlendi. Sonda çekilerek çıkarıldı ve tekrar yerleştirilmedi. Olgu izleminin ikinci gününde solunum sorunları nedeniyle kaybedildi. Üçüncü olguda ise takılan 8 numara Foley sonda genel anestezi altında dışarı doğru çekildikten sonra düğümü hemostat ile açıldı. Sonda çıkarıldı.

Yenidoğan ve bebeklerdeki mesaneye sonda uygulamalarında yumuşak kateterlerden kaçınılması, üretradan yerleştirilecek kısmın ölçülmesi, yeterli uzunlukta ilerletilmesi, erken çıkarılması, uzun süre kalacaksa sabitlenmesi, çıkarılırken yavaşça ve durmadan çekilmesi gibi önlemler mesane içi kateter düğümlenme riskini azaltır. Mesane kateterizasyonunun gerekmedikçe yapılmaması ve endikasyonlarının dikkatli seçilmesi gerektiği, yukarıdaki önlemlerin alınması ile bu nadir komplikasyondan kaçınılabileceği sonucuna varılmıştır.

Anahtar Sözcükler: Düğüm, İntravezikal, Komplikasyon, Mesane kateterizasyonu, Üretral kateter

SUMMARY

Intravesical catheter knotting detected in a nineteen days-old and, one day-old male newborn, and fifteen months-old girl infant. Nelaton catheter (CH 5) was used in patient 1. Knotted catheter was removed via cystotomy. In second patient, Nelaton catheter (CH.6) was knotted twice consecutively. The catheter was withdrawn with gentle traction in both condition. The patient died because of respiratory problems in two days after birth. Knotted Foley catheter (CH 8) was detected at third patient. The catheter was pulled gently under general anesthesia and the prolapsed knot was untangled with a haemostat.

During inserting the urinary catheters in newborn and babies, soft catheters must be avoided, inserting length must be determined strictly by measuring, only adequate length of catheter must be inserted, catheters must be removed as soon as possible, slowly and without interruption and must be fixed if it will persist.

This rare complication can be prevented by avoidance of unnecessary bladder catheterizations and if necessary, considering the precautions mentioned above.

Key Words: Bladder catheterization, Complication, Intravesical, Knot, Urethral catheter

Çocuk Cerrahisi Kliniđi

(Op. Dr. A Arkan Klin. Şefi, Op. Dr. A Sayan, Başasistan Op. Dr. T Özdemir,
Dr. A K Akgül, Dr. M Eres)

Tepecik Eđitim ve Araştırma Hastanesi İZMİR

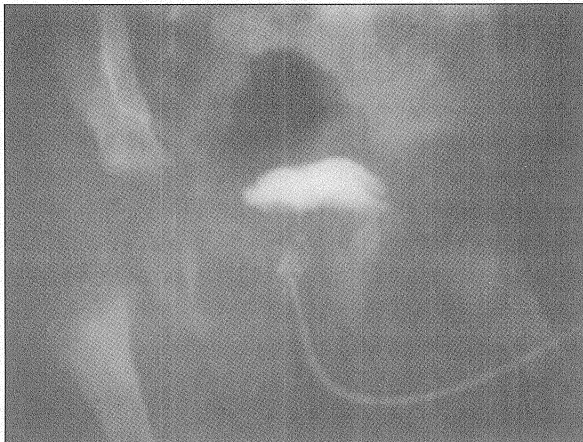Yazışma: Dr. A K Akgül

GİRİŞ

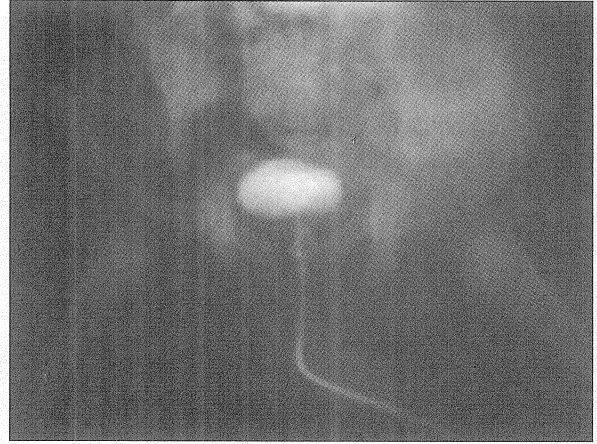
İdrar kültürü alma, sıvı tedavisi izlemi, temiz aralıklı kateterizasyon, işeme sistoüretrogram çekme gibi amaçlarla klinikte sıklıkla uygulanan üretral kateterizasyon bir invaziv girişim olmasına karşın düşük bir komplikasyon oranına sahiptir. Çocuklarda üretral kateterizasyon ile mesaneye yerleştirilen ince beslenme tüplerinin veya Foley sondaların düğümlenmesi ise oldukça nadir görülen bir komplikasyondur. Sondanın balonunun söndürülememesi veya balonsuz kateterin çekilince çıkmaması gibi bir klinik tabloya neden olan bu durum, akla gelmemesi durumunda kateterin düğümlenme birlikte çekilmeye çalışılmasıyla üretra yaralanmalarına neden olabilir. Saptandığında ne yapılacağı ise hastaya özgü olmaktadır.

OLGU 1

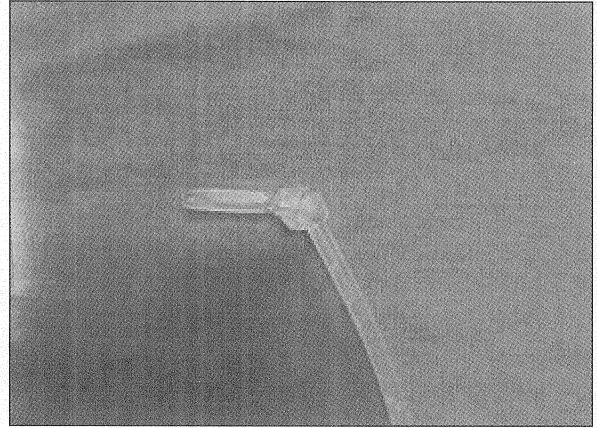
Yenidoğan yoğun bakım ünitesine hiperbilirubinemi tanısıyla yatırılmış, 8162048 protokol numaralı, 19 günlük erkek hasta AT'de, üretraya idrar kültürü alma amacıyla yerleştirilen 5 numara Nelaton sondanın işleminden sonra çekilemediği görüldü. Çekilen direk karın grafisinde özellik saptanmayan olguya kateterden opak madde verilerek tekrarlanan direk karın grafisinde kateterin mesanedeki ucunun düğüm olduğu görüldü (Resim 1-2). Hastanın kateter çevresinden idrar çıkışı olduğu halde kateterinden idrar gelmediği saptandı. Hastaya elektif şartlarda 3 gün sonra sistotomi yapıldı ve mesane içinden düğüm olmuş kateter kesilerek çıkarıldı (Resim 3). Peroperatif takılan 6 numara Foley sonda postoperatif 3'ncü gün çekildi. Hasta sorunsuz taburcu edildi.



Resim 1. Olgu 1'in intravezikal kateterinden opak madde verilerek çekilen pelvis grafisi



Resim 2. Olgu 1'in intravezikal kateterinden opak madde verilerek çekilen başka grafi



Resim 3. Olgu 1'in sistotomi ile mesanesinden çıkarılan Nelaton sondanın fotoğrafı

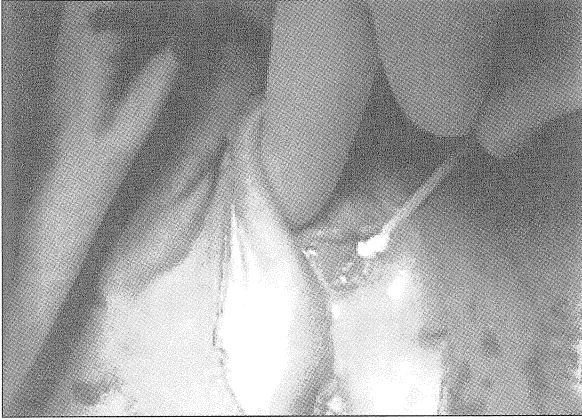
OLGU 2

31 haftalık 1250 gr doğan ve prematürüte nedeniyle yenidoğan yoğun bakım ünitesinde izlenen 1 günlük erkek hasta YD Y.'nin ayakta direkt karın grafisinde serbest hava görülmesi üzerine barsak delinmesi öntanısı ile çocuk cerrahisi kliniğine alındı. 7972 kayıt numaralı hastaya 5.8.2004 tarihinde laparotomi yapılarak ileostomi açıldı. 4732/4 protokol numarası ile gelen patoloji sonucunda "ince barsak duvarında şiddetli ödem, kanama, delinme ve sekonder infeksiyon" saptandı. Postoperatif idrar çıkışı izlemi için, takılan 6 numara Nelaton kateterden gelen idrar miktarının azalması üzerine idrar sondası, tıkanıklık düşünülerek değiştirilmeye karar verildi. Ancak sonda çıkarılamadı. Birkaç denemeden sonra güçlükle çıkarılan sondanın ucunun düğüm olduğu görüldü. Üretra yeniden 6 numara Nelaton sonda ile kateterize edildi. Kontrol edildiğinde bu sondanın da düğüm olduğu

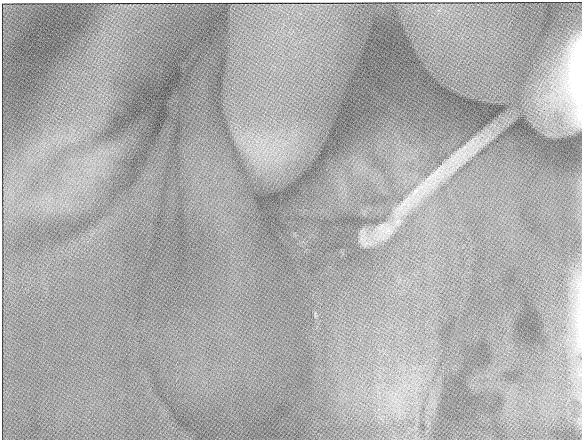görüldü. Cerrahi herhangi bir girişim yapılmaksızın çekilerek bu sonda da çıkarıldı. Üretra yeniden kateterize edilmedi. İdrar çıkışı perineal idrar torbası ile izlendi. Olgu postoperatif 2.günde solunum ve dolaşım durması nedeniyle kaybedildi.

OLGU 3

Gastroenterit tanısıyla pediatri servisine 8019539 protokol numarası ile yatırılan, 15 aylık kız hasta R.Y.'nin hidrasyonunun izlemi için takılan 8 numara Foley sondanın balonunun, tedavisi tamamlandıktan sonra, söndürülemediđi görüldü. Sonda çekilmeye çalışıldığında üretra deliđinden düđümün çıktığı ancak düđümün distalinde kalan balonun söndürülememesi nedeniyle sondanın çıkartılamadığı görüldü. Bunun üzerine genel anestezi altında sonda hafif çekilerek düđüm ve balon üretra dış ağzına yaklaştırdı (Resim 4-5) ve hemostat ile düđüm açıldı. Balon söndürüldü, Foley sonda cerrahi işleme gerek kalmadan çıkarıldı. İzleminde ek sorun yaşanmadı.



Resim 4. Olgu 3'ün intraoperatif çekilen fotoğrafı



Resim 5. Olgu 3'ün intraoperatif çekilen diđer fotoğrafı

TARTIŞMA

Çocuklarda mesaneye sonda yerleştirilmesi sık uygulanan, dikkatle yapıldığında komplikasyon oranı düşük bir invaziv girişim olmasına rağmen bazı sorunlarla karşılaşabilmektedir. Temiz aralıklı kateterizasyon yapılan hastalarda daha yüksek oranda olmak üzere, infeksiyon, meatit, üretra yaralanması, mesane delinmesi, hatta Foley sondanın balonunun üreterde şişirilmesi gibi (1) komplikasyonlarla karşılaşılabilir.

Çocuklarda üretradan yerleştirilen sonda veya beslenme tüplerinin üretra veya mesane içinde düđüm olması erişkinlerde olduğu gibi oldukça nadir görülen bir komplikasyondur. İntravesikal kateter düđümlenmesi en fazla 2 yaş ve altındaki hasta grubunda bildirilmektedir (2). Bu grupta mesanenin küçük ve kateterlerin göreceli olarak uzun ve ince olmaları nedeniyle daha sık düđümlendikleri bilinmektedir. Literatürde 24 haftalık düşük doğum ağırlıklı bir bebekte beslenme tüpünün mesane içinde düđümlendiđi bildirilmiştir (2). İntravezikal kateter düđümlenmesi sadece üretradan takılan sondalarla olmayabilir. Erişkin bir hastada ürodinamik çalışma sırasında vezikal basıncı ölçmek için suprapubik yerleştirilen 5 numara epidural kateterin, mesaneyi doldurmak için üretradan yerleştirilmiş 10 numara kateter çevresinde düđümlendiđi de bildirilmiştir (3). Yine bir başka erişkin hastada akut üriner retansiyon atađı sırasında kendi kendine üretradan yerleştirdiđi bir elektrik kablosunun lastik tüp kısmının prostatik üretrada düđüm olduğu bildirilmiştir (4). Eđer üretral kateter bir Foley sonda ise, genellikle karşılaşılan tablo, balonun söndürülememesidir. Balonsuz kateterlerde ise, çekildiğinde sondanın üretradan çıkmaması, erken veya geç dönemde hem balonlu hem balonsuz kateterlerde idrar gelişinin kesilmesi tipiktir. Bu komplikasyon bazen hastanın ameliyat edilmesini gerektirebilir.

İdrar gelişini kesilen bir üretral kateterde öncelikle akla gelen sondanın lümeninin tıkanması olduğundan, ilk planlanan sondanın deđiştirilmesi olmaktadır. Sondanın düđümlenmiş olması bir olasılık olarak düşünülmezse, sondanın düđümüyle birlikte çekilmeye çalışılması üretra yaralanmasına ve durumun daha da sorunlu bir hale gelmesine neden olur.

Literatürde, 2004 e kadar yayınlanan çalışmalarda, üretral kateterin düđümlendiđi 17 olgudan beşine işemesisisto-üretrografisi (VSÜG) amaçlı, ikisine temiz aralıklı kateterizasyon için, beşine kalıcı olarak, üçüne

idrar kültürü için, ikisine hipospadias sonrası stent olarak üretral kateter yerleştirildiği bildirilmiştir (5).

Literatürde benzer olgularda kateterin, perineal kas spazmı veya kateter çevresinde taş oluşumuna bağlı çıkarılmadığı düşünülerek spinal anestezi denenilen olgular bulunmaktadır (6). Düğüm olmuş kateterler için perineal ürotomi (6), kateter içinden kılavuz tel yerleştirilmesi ile düğümün çözülmesi (7,8), genel anestezi altında geri çekme (5), perkutan endoskopik geri çıkarma ve sistotomi (9) uygulanan diğer yöntemlerdir.

Üretra kateterizasyonu sırasında, Foley kateterin balonunun üretrada şişirilme korkusu Foley kateterin tümüyle mesaneye gönderilmesine neden olmakta, balon güvenli bir şekilde şişirildikten sonra geri çekilerek son konumuna getirilirken de özellikle yumuşak materyalden yapılmış sondalarda düğümlenme olabilmektedir. Sondanın çok ilerletilerek üretere girmesi ve balonun üreterde şişirilmesi de bu alışkanlığın sonucu gelişmiş bir başka komplikasyon olarak literatürde görülmektedir (1). Benzer olarak balonsuz kateterler de gereğinden fazla ilerletildiğinde kendi üzerinde katlanarak tıkanabilmekte veya düğümlenebilmektedir. Özellikle yenidoğan ve bebeklerde mesane küçük olduğundan bu yaş gruplarında üretral kateter düğümlenmesi daha sık görülmektedir.

Bu komplikasyonun engellenmesi için bir takım önlemler alınabilir: Literatürde de belirtildiği gibi; yumuşak beslenme tüplerin mesane kateterizasyonu için kullanılmasından mümkün olduğunca kaçınılmalıdır (10). Üretradan yerleştirilen kısmın uzunluğu mümkün olduğunca kısa tutulmalı, işlem öncesi ölçüm yapılmalı, idrar gelişi görüldükten sonra ilerletilmemelidir (6-10). Bu kateterlerin çoğunda 20.cm'de bulunan siyah işaret çoğu bebek ve çocuk için yeterli uzunluktur, bu işaretin geçilmemesi gerekir. Tavsiye edilen diğer önlemler ise; kateterlerin mümkün oldu-

ğunca erken çekilmesi, sıvı izlemi için yerinde bırakılacaksa da ilerlemesini önlemek için güvenli, sıkı şekilde sabitlenmesi, kateterlerin çıkarılırken, yavaşça ve durmadan çekilmesidir (10). Mesane kateterizasyon endikasyonları dikkatle seçilmelidir. Kateterizasyon mutlak gerekmedikçe uygulanmamalıdır.

Sonuç olarak, üretral kateterizasyon farklı amaçlarla klinikte sıklıkla uygulanan bir invaziv girişimdir. Oluşabilecek ender görülen bir komplikasyon olan intravezikal kateter düğümlenmesi alınan bazı basit önlemlerle engellenebilir.

KAYNAKLAR

1. Kim MK, Park K. Unusual complication of urethral catheterization: A case report. J Korean Med Sci. 2008; 23 (1): 161-2.
2. Lodha A, Ly L, Brindle M, Daneman A, McNamara PJ. Intraurethral knot in a very-low-birth-weight infant radiological recognition, surgical management and prevention. Pediatr Radiol 2005; 35 (7): 713-6
3. Mishra VK, Kumar A, Kapoor R. Knotting of suprapubic epidural catheter with urethral filling tube. An unusual complication of pressure-flow study. Br J Urology 1992; 69 (3): 329-30.
4. Roberts PN. Intravesical knotting of a urethral catheter. Can Med Assoc Journal 1976; 115 (12): 1199.
5. Turner TW. Intravesical catheter knotting: An uncommon complication of urinary catheterization. Pediatric Emergency Care 2004; 20 (2): 115-7.
6. Arjan D, Amar, M.B., B.S., M.S. Intravesical knotting of a plastic tube introduced per urethram. Canad. Med. Ass. J. 1969; 101 (8): 122.
7. Harris VJ, Ramilo J. Guide wire manipulation of knot in a catheter used for cystourethrography. The Journal of Urology 1976; 116 (4): 529.
8. Sambrook AJ, Todd A. Untangling of knotted urethral catheters. Pediatr Radiology 2007; 37 (4): 380-3.
9. Foster H, Ritchey M, Bloom D. Adventitious knots in urethral catheters: report of 5 cases. The Journal of Urology 1992; 148 (5): 1496-8.
10. Arena B, McGillivray D, Dougherty G. Urethral catheter knotting: Be aware and minimize the risk. CJEM 2002; 4 (2): 108-10.

İLETİŞİM

Dr. Ahsen Karagözlü AKGÜL
Tepecik Eğitim ve Araştırma Hastanesi
Çocuk Cerrahisi 2. kat
Yenişehir / İZMİR
Tel:0232 469 69 69 (3280), 0505 4543854
E-posta: ahsenkaragozlu@yahoo.com

Başvuru : 27.5.08
Kabul : 24.9.08