

OLGU SUNUMU

ATİPİK PRİZMETAL ANJİNA PEKTORİS OLGUSU

A CASE OF ATYPICAL PRIZMETAL ANGINA PECTORIS

İsmail ATASOY
Barış KILIÇASLAN

ÖZET

Göğüs ağrısı ile hastanemize başvuran 63 yaşında bir erkek hastada saptadığımız atipik prinzmetal (varyant) angina nedeniyle yapılan acil koroner anjiyografide tıkalı bulunan sol ön inen koroner artere stent kondu. Sağ koroner artere verilen nitratın ise spazmı geçirdiđi görüldü. Uygun tıbbi tedavi sonrası olgu sađlığına kavuştu.

Anahtar Sözcükler: Koroner anjiyografi, Miyokard İnfarktüsü, Varyant angina pektoris

SUMMARY

An emergency coronary angiography was performed in a 63 years old male patient who admitted to our hospital with chest pain with atypical Prinzmetal angina. Reperfusion was provided by a stent in left anterior descendant artery with complete obstruction. He completely regained his healthy general condition after suitable medical treatment.

Key words: Coronary angiography, Myocardial infarction, Prinzmetal's variant angina

Tepecik Eğitim ve Araştırma Hastanesi, Dahiliye Kliniđi, İzmir, Türkiye
(Dr. İ. Atasoy)

Tepecik Eğitim ve Araştırma Hastanesi, Kardiyoloji Kliniđi, İzmir, Türkiye
(Dr. B. Kılıçaslan)

Yazışma: Dr. İ Atasoy

GİRİŞ

Prinzmetal (Varyant) angina, istirahatte geçici göğüs ağrısı ve EKG'de ST yükselmesi ile karakterize bir angina tipidir. Hastaların efor kapasitesi iyidir ve angina eforla tetiklenmez (1). Koroner arterlerde spazm olmaktadır ve bunun nedeni tam olarak bilinmemektedir. Ancak endotelden kaynaklı vazokonstriktör ve vazodilatör faktörler arasında dengesizlik olduğu; spazma uğrayan segmentte tromboksan A₂, katekolamin, serotonin, endotelin, vazopresin, histamin gibi vazokonstriktör ajanlara artmış vazospastik yanıt geliştiği bilinmektedir. Spazm normal koroner arterlerde ortaya çıkabileceği gibi, stenoza neden olan aterosklerotik plak zemininde de gelişebilir. Prognozu iyi bir durum olmasına rağmen bazen miyokard infarktüsü ve ciddi ventriküler aritmiler gelişebilmektedir.

OLGU

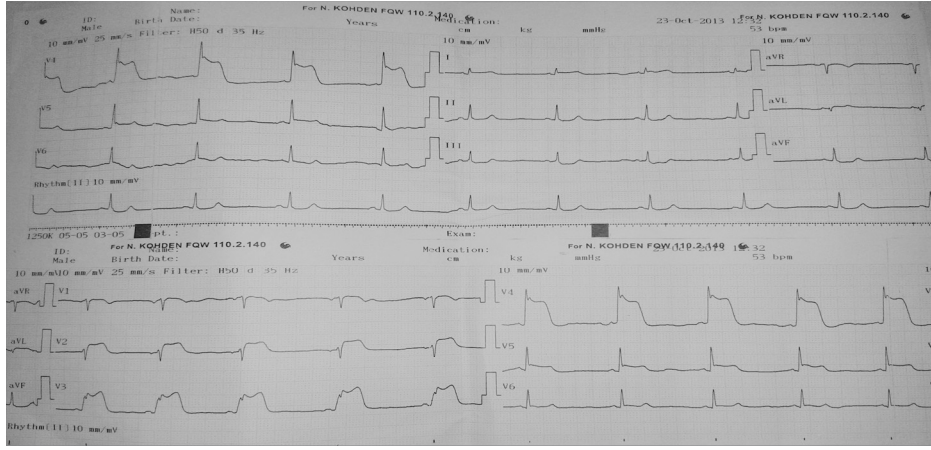
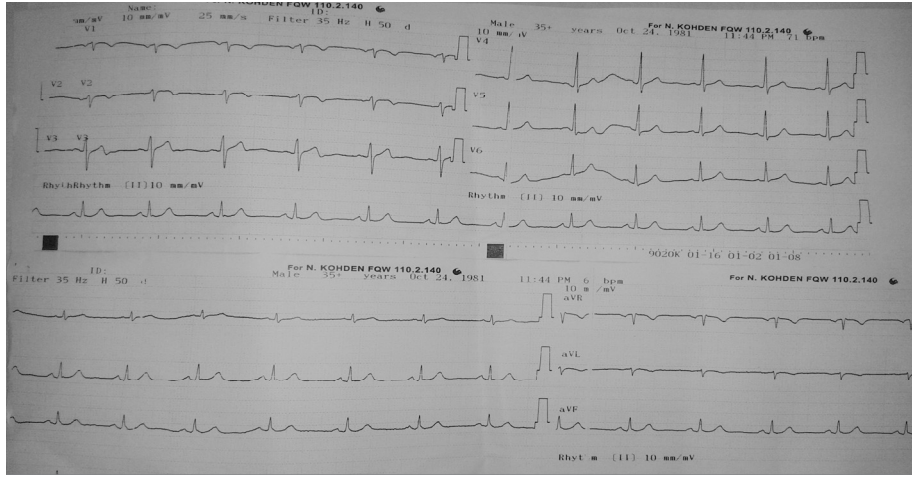
63 yaşında erkek hasta göğüs ağrısı nedeniyle kliniğimize başvurdu. Göğüs ağrısının istirahat halinde ve sternum arkasından başlayıp her iki kola yansıdığını tanımlıyordu. Ağrısı yaklaşık 15 dk. sürmüş, aşırı terleme ve nefes darlığı eşlik etmişti. Öz geçmişinde sigara kullanımı mevcuttu. Koroner arter hastalığı nedeniyle 2 kez koroner anjiyografi uygulanmış ve koroner stent uygulanmıştı. Fizik muayenesinde tansiyon arteriyel 100/60mmHg, nabız 110/dk, ateş 36,7°C idi. Acil Serviste çekilen EKG (Resim 1) de V₂₋₆ da 2mm ST yükselmesi nedeniyle hasta STEMI tanısı ile koroner anjiyografi için Koroner Yoğun Bakıma yatırıldı. Koroner Yoğun Bakımda monitörize edilen ve tekrar EKG'si çekilen hastanın aktif EKG değişikliği olup D_{2,3}-AVF (Resim 2) de 0,5mm ST yükselmesi mevcut olup diğer derivasyonlar tamamen normal idi. İlk kardiyak enzimleri normal gelen hastanın göğüs ağrısının devam etmesi ve koroner arter öyküsü olması nedeniyle acil koroner anjiyoya

alındı. Yapılan Koroner anjiyografide sağ koroner arterde (SKA) % 99 lezyon saptandı (Şekil 1A); sol ön inen (SÖİ) koronerde %100 lezyon saptandı. (Şekil 2A). Bu durumda SÖİ lezyonunun daha kritik olduğu düşünülerek ilk işlem SÖİ koronere yapıldı. SÖİ koronere PTCA+STENT kondu ve timi 3 akım sağlandı. SKA için sağ kılavuz ile SKA ağzı kanalize edildi, vazospazmı gidermek için koroner damara nitrat verildi ve SKA'deki lezyonun gerilediği gözlemlendi ve işlemle vazgeçildi (Şekil 1B, 2B). Ardından hasta Koroner Yoğun Bakıma alındı. Hastanın tedavisine diltiazem 30 mg 2x1 ve nitrat 20 mg 2x1 eklendi. Genel durumu iyi seyreden hastanın göğüs ağrısı olmadı. Kontrol EKG (Resim 3) leri normaldi. Kardiyak enzimlerinde hiç yükselme olmadı. Tedavisi tamamlanan hastaya ASA 100mg 1x1, Klopidoğrel tb 1x1, Diltiazem tb 2x1, Nitrat 20mg 2x1, Atorvastatin 40mg 1x1 yazılıp, Kardiyoloji Polikliniğince ayakta kontrolü önerilerek evine gönderildi.

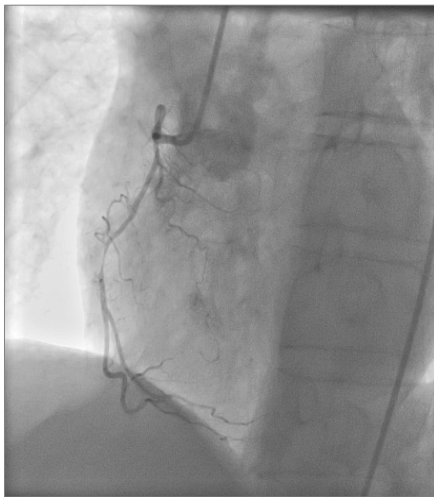
LABORATUVAR SONUÇLARI

AKŞ	93mg/dl
Üre	29mg/dl
Kreatinin	0.8mg/dl
AST	16U/L
ALT	5U/L
CK	45 U/L
T.Kolesterol	278mg/dl
Trigliserid	68mg/dl
HDL	73mg/dl
LDL	191mg/dl*
Na	139mmol/L
K	4,68mmol/L
Ca	9mg/dl

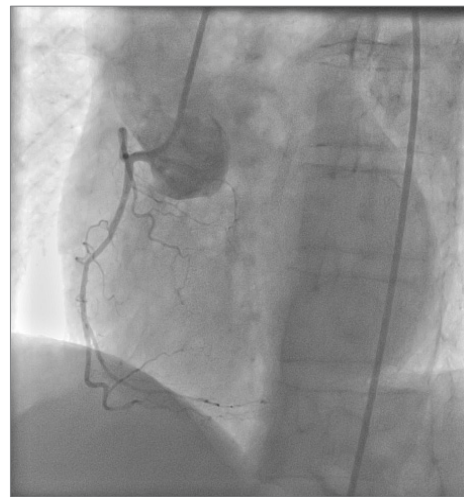
	0. saat	4. saat	12. saat	24. saat
CK	45U/L	41U/L	57	57U/L
CKMB	0,79ng/ml	0,75ng/ml	1,12ng/ml	0,89ng/ml
Troponin	0,01ng/ml	0,01ng/ml	0,04ng/ml	0,02ng/ml

Resim 1. V₂₋₅ de 2mm ST yükselmesi

Resim 3. Tedaviden sonraki normal EKG.

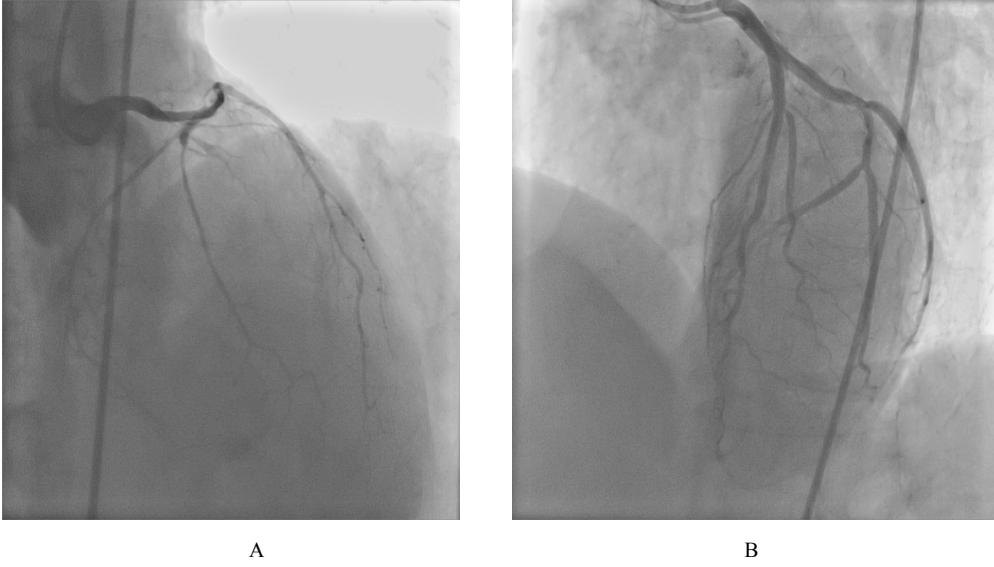


A



B

Şekil 1-A) Sağ inen koroner arter ortasındaki spazm. B) İntrakoroner nitrat sonrası spazmın çözülmesi.



Şekil 2. A) Sol ön ve arka inen koroner damarlarda yaygın spazm, ayrıca LAD de %90 stenoz B) İntrakoroner nitrat sonrası spazmın çözülmesi, LAD ye stent uygulanması.

TARTIŞMA

Prinzmetal angina ilk kez 1959'da istirahatte ve çoğunlukla da sabahın erken saatlerinde gelen, geçici ST yükselmesi ile seyreden anjinanın değişik bir formu olarak tanımladı (2). Erkeklerde 5 kat daha sık görülmektedir.

Patogenezi, Endotel kökenli gevşetici faktör (EDRF), nitrik oksit gibi nörohumoral maddeler ve otakoidler koroner damar tonusunda etkilidirler. Fonksiyonu bozulan endotel tarafından EDRF salınmasındaki bozulma koroner spazma neden olabilir. Spazm bölgesinde düz kas hücreleri vazokonstriktör maddelere (katekolaminler, tromboksan A_2 , serotonin, histamin, endotelin, arginin ve vazopresin gibi) hiperaktif yanıt vermektedir. Endotel fonksiyon bozukluğunun, vazodilatör faktörlerle (nitrik oksit -NO-, prostasiklin, endotel hiperpolarize edici faktör gibi), vazokonstriktör faktörlerin (endotelin, anjiyotensin II gibi) dengesizliğinden kaynaklandığı düşünülmektedir(3,4). Spazm esnasında o bölgede güçlü trombotik eğilim olmaktadır. Diğer taraftan koroner spazmın kendisi güçlü bir vasokonstriktör olan trombosit-kökenli büyüme faktörü (PDGF) salınımını ve spazmı daha da artırır. Kan akışının azalmasıyla trombosit kümelenmesindeki artış, vazospazm esnasındaki endotel işlevsizliği, spazm bölgesinde aterosklerozun daha hızlı ilerlemesinde önemli bir rol oynar. Ateroskleroz endotele bağlı vazodilatör mekanizmaları bozar (5).

Tanıda spazm esnasında EKG akut miyokard infarktüsü (AMİ) nün erken hiperakut fazıyla özdeş ST yükselmeleri gösterir. Çoğunlukla R dalgasında belirgin artış, S dalgasının yüksekliğinde azalmayla birlikte dir. Spazm küçük bir koroner arter dalını tuttuğu zaman ST çökmesi meydana gelebilir. Koroner anjiyografinin tanısal değeri büyüktür (6). İşlem sırasında sıklıkla koroner arterlerin belli bir yerinde, daha nadir olarak da yaygın bir şekilde vazospazm görülür. Sağ koroner arter tutulumunun sola nisbeten daha sık izlendiği bildirilmektedir. VAP hastalarında, vazo-spazmın olmadığı olgulara kıyasla, daha fazla spazma eğilim ve daha çok sayıda sabit stenoz olması dikkat çekicidir. VAP atakları, soğuk, buzlu su içmek, alfa adrenerjik stimulasyon, dobutamin veya egzersiz stres testi, alkol alınması yada kesilmesi, sigara içmek, REM uykusu, atriyal pacing, mental stres, kokain ve nikotinin olduğu birçok fizyolojik ve farmakolojik uyaran tarafından başlatılabilir (7). Prinzmetal anginalı hastalarda gözlenebilecek belli başlı komplikasyonlar, AMİ, yüksek dereceli atriyoventriküler bloklar, ciddi aritmiler ve ani kardiyak ölümdür (8).

Tedavide Akut fazda, parenteral nitratlar akut spazmı hızla çözer. Daha sonra oral kalsiyum antagonistleri başlanır. Kalsiyum antagonistleri VAP'li bütün hastalar için standart tedavidir. Kalsiyum kanal blokerleri kalsiyum iyonlarının düz kas hücresi içine girmesini baskırlar ve böylece koroner arterlerin gevşemesini sağlarlar. Heparin yüksek trombotik eğilim ve akut

iskemik sendromlardaki öneminden dolayı rutindir. Düşük doz asetil salisilik asit (ASA) de önerilir.

Sonuç olarak kararsız anjina tablosu ve istirahat göđüs ağrısı ile gelen, sigara içen genç erkek hastalarda, altta yatan patofizyolojik süreç ve tedavi yaklaşımı aterosklerozdan tamamen farklı olduđu için VAP akılda tutulmalıdır. Hastada spazmı tetikleyebilecek stres, hiperventilasyon, ağrı gibi diđer faktörleri de

göz önünde bulundurmak gerekir. Çok damarda spazmı olan ya da spazmın SÖİ koroner proksimal veya sol ana koroneri tuttuđu hastalarda sessiz ciddi iskemi, aritmi, ani ölüm görülebileceđi bilinmektedir. Koroner arterlerde kritik darlık saptanıp perkütan girişim düşünölen hastalarda, vazospazm her zaman akılda tutulmalı ve spazm olasılıđını dışlamak için intrakoroner nitrogliserin rutin olarak kullanılmalıdır.

KAYNAKLAR

1. Yasue H, Nakagawa H, Itoh T, Harada E, Mizuno Y. Coronary artery spasm--clinical features, diagnosis, pathogenesis, and treatment. *Cardiol* 2008;51:2-17.
2. Prinzmetal M, Kennamer R, Merliss R, et al. Angina pectoris: I. A variant form of angina pectoris. *Am J Med.* 1959;375-88
3. Kugiyama K, Ohgushi M, Motoyama T, Sugiyama S, Ogawa H, Fujimoto K, Nakao K, et al. Nitric oxide activity is deficient in spasm arteries of patients with coronary spastic angina. *Circulation* 1996; 94: 266-71
4. Nakayama M, Yasue H, Yoshimura M, Shimasaki Y, Kugiyama K, Ogawa H, et al. T-786 C mutation in the 5'-flanking region of the endothelial nitric oxide synthase gene is associated with coronary spasm. *Circulation* 1999; 99: 2864-70.
5. Shepherd JT, Katsic ZS. Endothelium-derived vasoactive factors: Endothelium dependant relaxation. *Hypertension* 1991;18:76-85.
6. Ornek E, Ornek D, Murat SN, Turfan M. Angiographic documentation of coronary artery spasm induced by anesthesia. *J Anesth.* 2010; 24: 452-5. [PubMed]
7. Nobuyoshi M, Abe M, Nosaka H, Kimura T, Yokoi H, Hamasaki N, et al. Statistical analysis of clinical risk factors for coronary artery spasm: Identification of the most important determinant. *Am Heart J* 1992;124:32-8.
8. Clinical characteristics associated with myocardial infarction, arrhythmias, sudden death in patients with vasospastic angina, Nakamura M, Takeshita A, Nose Y: *Circulation* 1987, 75:1110-6.

İLETİŞİM:

Dr. İsmail Atasoy
Tepecik Eđitim ve Araştırma Hastanesi,
Dahiliye Kliniđi, İzmir, Türkiye
Tel: 90.507.9933548
E-posta: dr.sml.tsy@hotmail.com